




Schütteltraumasyndrom

Diagnostische Sicherheit

Fachtag Austausch im Kinderschutz
24. August 2018, BMFSFJ

Oliver Berthold, Medizinische Kinderschutzhotline
DRK Kliniken Berlin | Westend - KinderSchutzAmbulanz



Das Schütteltrauma vor Gericht

- kein Schütteltrauma, kein Täter
- alternative Erklärungen für die Befunde



Greeley CS: "Shaken baby syndrome" and forensic pathology (2014)

Viele Theorien sind offensichtlich nicht aus einer klinischen Fragestellung entstanden, sondern zur alleinigen Verwendung vor Gericht –rückwirkend auf einen Fall zugeschnitten.

Befunde & Symptome beim Schütteltrauma

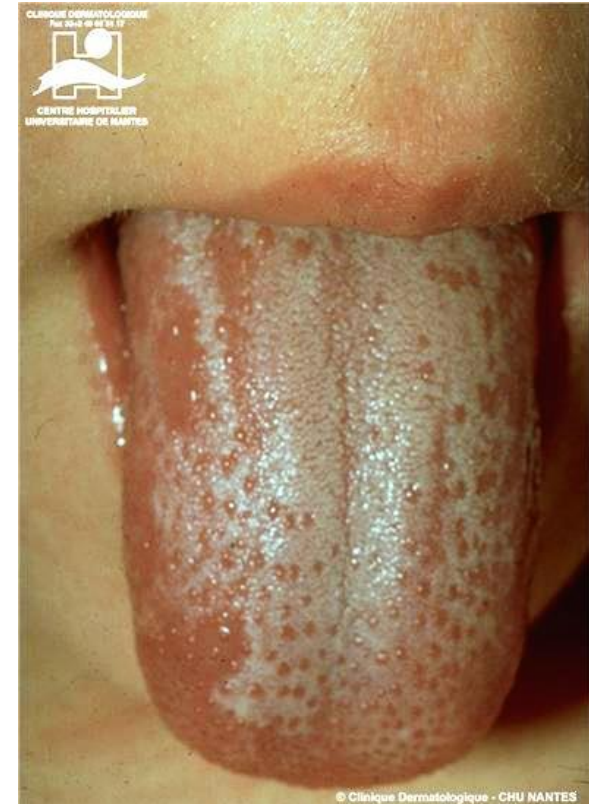- Verletzungen des Hirngewebes
- Verletzungen des Rückenmarkes
- Blutungen zwischen Gehirn / Rückenmark und harter Hirnhaut
- Hämatome Brustkorb oder Oberarme
- Brüche der Rippen oder Oberarmknochen
- Blutungen der Netzhaut
- Netzhautablösungen
- Atemstillstand
- Zerebrale Krampfanfälle, Bewusstlosigkeit
- Brüche der Schädelknochen
- Erbrechen

„The Triad“ beim Schütteltrauma

- Hirnschwellung
- Blutungen zwischen Gehirn / Rückenmark und harter Hirnhaut
- Blutungen der Netzhaut ja / nein

Blickdiagnose

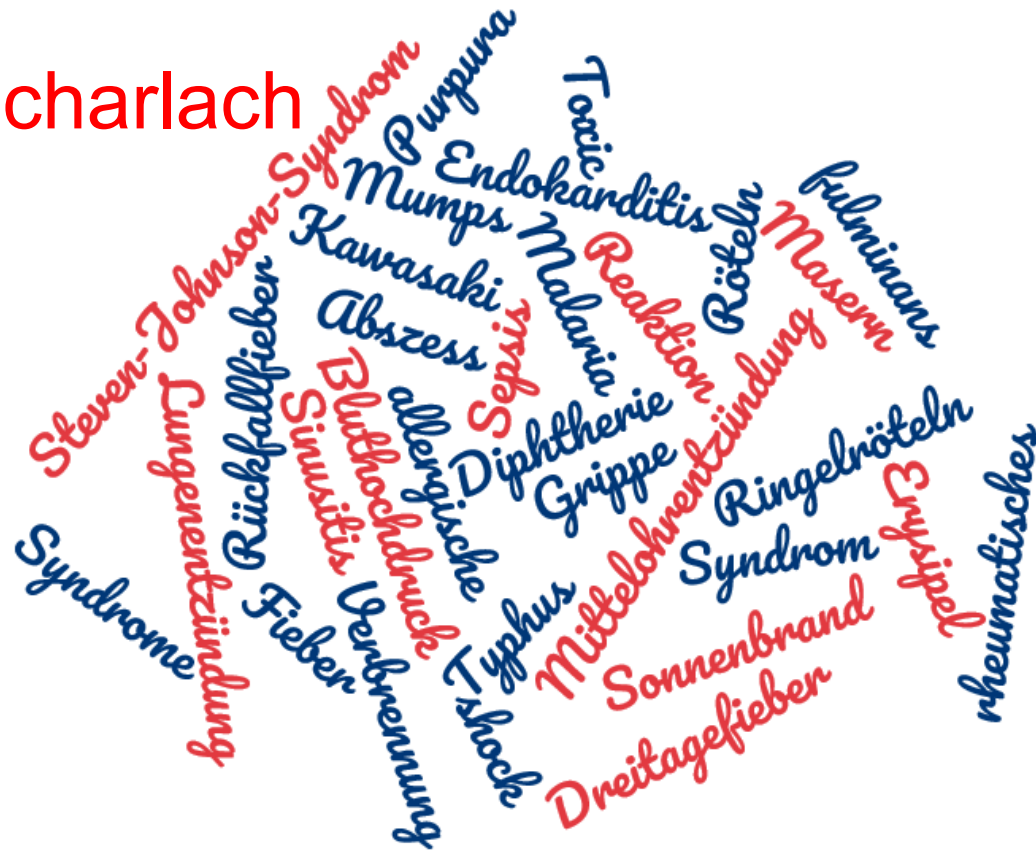- Hautrötung
- Aussparung der Mundpartie
- Schuppung der Haut
- Mandel- / Rachenentzündung
- Rötung der Schleimhäute
- Weißlich belegte Zunge
- Fieber
- Unwohlsein
- Nachweis von Streptokokken der Gruppe A



„The Triad“ beim Scharlach

- Hautrötung

- Fieber
- Unwohlsein



Schütteltraumasyndrom

- Verletzungen des Hirngewebes
- Verletzungen des Rückenmarkes
- Blutungen zwischen Gehirn / Rückenmark und harter Hirnhaut
- Hämatome Brustkorb oder Oberarme
- Brüche der Rippen oder Oberarmknochen
- Blutungen der Netzhaut
- Netzhautablösungen
- Atemstillstand
- Zerebrale Krampfanfälle
- Brüche der Schädelknochen
- Erbrechen

Scharlach

- Hautrötung
- Aussparung der Mundpartie
- Schuppung der Haut
- Mandel- / Rachenentzündung
- Rötung der Schleimhäute
- Weißlich belegte Zunge
- Fieber
- Unwohlsein
- Nachweis von Streptokokken der Gruppe A

Schütteltraumasyndrom

- Hirnschwellung
- Blutungen zwischen Gehirn / Rückenmark und harter Hirnhaut
- Blutungen der Netzhaut

Scharlach

- Hautrötung
- Fieber
- Unwohlsein

„Die Rolle der Triad beim traumatischen Schütteln“


Übersichtsarbeit der schwedischen Agentur für die Bewertung von Gesundheitstechnologie und sozialen Diensten (Statens beredning för medicinsk och social utvärdering, SBU)

„Die Rolle der Triad beim traumatischen Schütteln“

„Es besteht eine begrenzte wissenschaftliche Grundlage, dass die Symptomtrias und ihre einzelnen Bestandteile mit traumatischem Schütteln in Verbindung gebracht werden können (niedriger Evidenzgrad). Es besteht zudem ungenügende wissenschaftliche Grundlage, dass die Symptomtrias zur Diagnose des Schütteltraumas verwendet werden kann (sehr niedriger Evidenzgrad).“

Methodische Kritik an der SBU

- falsches wissenschaftliches Design
- Verwendung der Triad
- Literatúrauswahl einseitig
- keine Experten mit klinischer Erfahrung beteiligt



Der Interessenkonflikt

*2000 – 2005 Peter Aspelin ist Vorsitzender des
Wissenschaftlichen Beirates der SBU*

Der Interessenkonflikt

*2000 – 2005 Peter Aspelin ist Vorsitzender des
Wissenschaftlichen Beirates der SBU*

*2009 sein Enkel Johan Aspelin verstirbt, Anklage gegen
den Vater*

Der Interessenkonflikt

*2000 – 2005 Peter Aspelin ist Vorsitzender des
Wissenschaftlichen Beirates der SBU*

*2009 sein Enkel Johan Aspelin verstirbt, Anklage gegen
den Vater*

*2009 – 2012 Peter Aspelin kämpft für die Unschuld seines
angeklagten Sohnes*

Der Interessenkonflikt

2000 – 2005 Peter Aspelin ist Vorsitzender des Wissenschaftlichen Beirates der SBU


2009 sein Enkel Johan Aspelin verstirbt, Anklage gegen den Vater

2009 – 2012 Peter Aspelin kämpft für die Unschuld seines angeklagten Sohnes

2016 veröffentlicht die SBU ihren Bericht

Wissenschaftliche Kontroverse?

**Rauchen ist gar nicht
so schädlich, wie die
Ärzte sagen**



Sichere Diagnostik – diagnostische Sicherheit

- *Betrachtung sämtlicher körperlichen Befunde*
- *Exakte (Foto-) Dokumentation*
- *Diagnostik nach Leitlinie
durch interdisziplinäre Teams (Kinderschutzgruppen)*
- *Umfassende wissenschaftlich-statistische Datenbasis*

Sichere Diagnostik – diagnostische Sicherheit

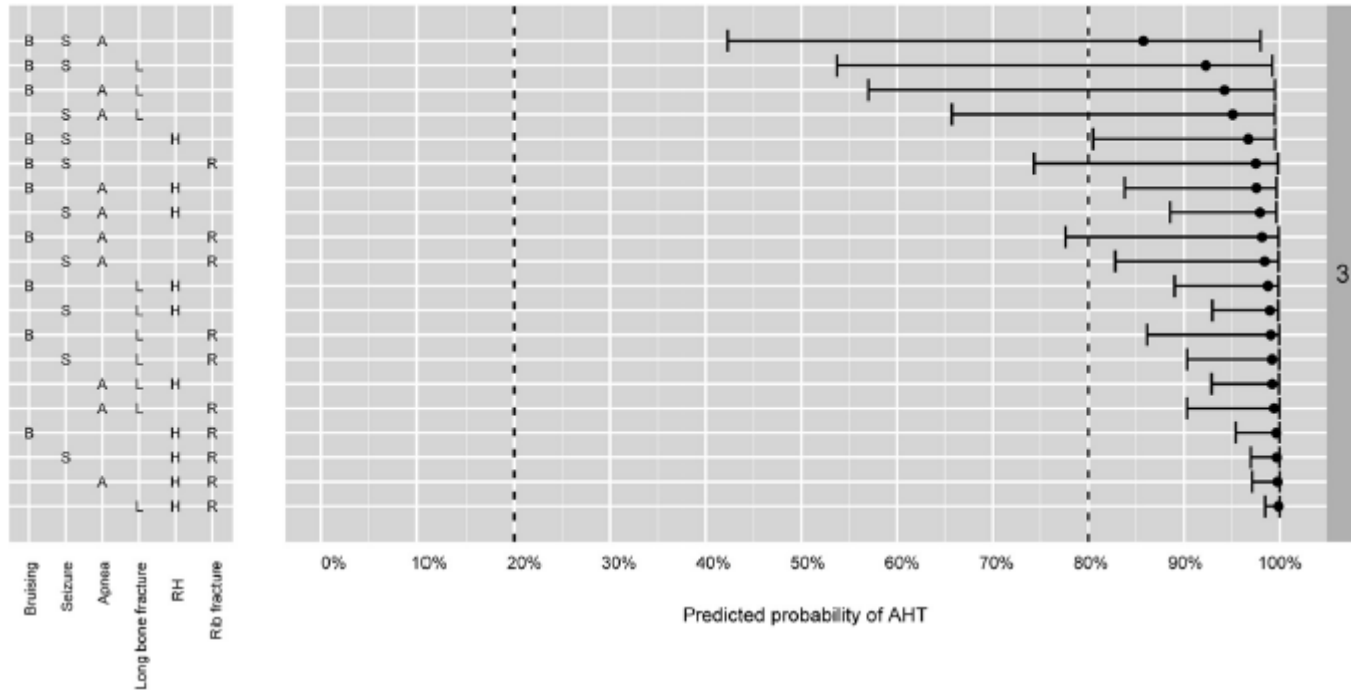


FIGURE 2
 PPV of AHT in children younger than 3 years who have an ICI.

Schütteln bleibt häufig

- „Haben Sie Ihr Kind jemals geschüttelt, um es ruhig zu bekommen?“

Weiterlesen

- Berthold, O. & Fegert, J.M. Schütteltraumasyndrom – diagnostische Sicherheit trotz andauernder medialer Kontroverse. Monatsschr Kinderheilkd (2018)
- Bilo RAC, Banaschak S, Herrmann B, et al.: Using the table in the Swedish review on shaken baby syndrome will not help courts deliver justice. Acta Paediatr 2017; 106: 1043-5.
- Greeley CS: "Shaken baby syndrome" and forensic pathology. Forensic Sci Med Pathol 2014; 10: 253-5.
- Maguire, S. A., et al. (2011). "Estimating the probability of abusive head trauma: a pooled analysis." Pediatrics **128**(3): e550-564.
- Grundkurs Kinderschutz in der Medizin: <http://grundkurs.elearning-kinderschutz.de/>